

肺磨玻璃结节术中定位方法临床应用进展



张磊, 谢冬, 陈昶

同济大学附属上海市肺科医院 胸外科 (200433 上海)

【摘要】 伴随高分辨率 CT 在肺癌筛查中的广泛应用, 肺磨玻璃结节检出率不断增多, 其在胸外科手术疾病谱中所占比重逐年上升。胸腔镜手术具有微创、快速康复等优势, 是肺磨玻璃结节患者手术的首选方式; 但是, 由于肺磨玻璃结节本身特点, 常常发生胸腔镜术中靶灶辨认失败, 导致中转开胸或者扩大手术切除范围。因此, 为解决肺磨玻璃结节术中准确辨认的问题, 近年出现了一系列肺结节定位方法。本文综述目前已报道的肺部结节定位方法及其临床应用情况, 总结、分析这些定位方法的优缺点及适用情况, 探讨临床上如何具体选择肺磨玻璃结节定位方法。

【关键词】 肺磨玻璃结节定位; 电视胸腔镜; 肺癌

Research progress on the intraoperative localization of ground glass lung nodules

ZHANG Lei, XIE Dong, CHEN Chang

Department of Thoracic Surgery, Shanghai Pulmonary Hospital, Tongji University School of Medicine, Shanghai, 200433, P.R.China

Corresponding author: CHEN Chang, Email: chenthoracic@163.com

【Abstract】 With the wide utilization of high-resolution computed tomography (HRCT) in the lung cancer screening program, patients detected with pulmonary ground glass nodules (GGNs) has been increasing over time and account for a large proportion of all thoracic surgeries. Because of its less invasiveness and contribution to fast recovery, video-assisted thoracoscopic surgery (VATS) is currently the first choice of surgical approach to lung nodule resection. However, GGNs are usually difficult to recognize during VATS, and failure of nodule localization would result in conversion to thoracotomy or extended lung resection. In order to cope with this problem, there has developed a series of approaches for pulmonary nodule localization in the last few years. This article aims to summarize the reported methods of lung nodule localization and analyze its corresponding pros and cons, in order to help thoracic surgeons to choose appropriate localization method in different clinical conditions.

【Key words】 Lung nodule localization; video-assisted thoracoscopic surgery; lung cancer

伴随 CT 影像技术的进步以及肺癌筛查的开展, 肺磨玻璃结节的检出率不断增加。目前, 针对肺磨玻璃结节的外科处理已逐步成为胸外科临床工作的重要组成部分。电视胸腔镜手术 (Video-assisted thoracoscopic surgery, VATS) 是目前肺磨玻璃结节手术切除的主要手段; 但是, 由于肺磨玻璃结节体积较小、缺乏实性成分等因素, 胸腔镜术中常常出现肺结节辨认困难, 无法定位靶灶, 给胸腔镜手术带来不少挑战和困难^[1]。

为解决肺磨玻璃结节胸腔镜术中辨认困难的问题, 目前出现了一系列肺结节辅助定位方法, 包

括应用较广的 Hookwire^[2]以及微弹簧圈定位法^[3], 以及新颖的计算机虚拟导航定位^[4]、3D 打印导板定位^[5]等。这些定位方法各均自存在其优势与不足, 以及相应的适用范围, 目前尚缺乏针对肺磨玻璃结节定位开展的临床指南, 如何针对自身医院条件及患者情况, 选择最佳的肺结节定位方法, 在一定程度上困扰着胸外科医师。

1 肺结节定位指征

一般情况下, 外科医师通过术中观察、手指/器械触摸确定肺结节解剖位置; 由于外科医师肺结节术中识别经验不同的缘故, 对于肺结节定位指征的掌握也不尽相同。概括来说, 影响肺磨玻璃结节术中能否成功识别的因素, 主要包括: 结节体积大

DOI: 10.7507/1007-4848.201803050

基金项目: 上海市申康医院发展中心项目 (16CR3018A)

通信作者: 陈昶, Email: chenthoracic@163.com

小、结节距胸膜表面距离以及实性成分所占比重。肺磨玻璃结节体积越小，距离胸膜越深，实性成分占比越低，术中结节辨认越困难。考虑 VATS 手术操作，因位于脊柱旁的病灶距离手术切口较远，不利于外科医师手指触摸，也增加了 VATS 手术下结节辨认的难度。

在无额外定位技术辅助的条件下，对术中结节能否成功辨认进行预判，由此决定患者是否需要接受肺结节定位操作，具有重要临床意义。Tamura 等^[6]研究结果显示，当结节直径 <15 mm，且距胸膜距离 >10 mm，术中结节识别失败率达 100%；当结节贴近胸膜或者结节直径 >15 mm 且距胸膜距离 <5 mm 时，术中结节识别率高达 85.3%。Hajime 等^[7]通过量化病灶体积、距胸膜距离与结节术中成功识别的关系，提出病灶直径与距胸膜距离构成的线性函数（距胸膜距离 $=0.836 \times$ 直径 -2.811 ），可作为术前预判定位指征的参考。考虑不同研究中心手术经验、样本数量等因素的影响，研究结果不尽相同^[1, 6-8]。目前一般简明的判断，当结节距胸膜距离大于结节直径时，肺结节术中难以准确识别；另外，针对纯磨玻璃结节（pGGN, pure ground glass nodule），由于缺乏实性成分，病灶密度与周围肺组织难以区分，触摸识别困难，定位指征需要放宽。

2 肺结节定位方法

2.1 术中解剖标志物定位

利用肺结节与胸壁解剖结构相对固定的位置关系，外科医师仔细对照患者术前 CT 图像，首先大致确定结节所在肺段，待肺膨胀后，在相应肺表面以电刀烧灼作为标记，进一步确定肺组织切除范围。同时，在实际操作中，注意肺组织自然萎陷后形成的标志线，避免钳夹操作对标志线的影响，均有助于肺结节成功定位。

依据解剖标志物定位具有简单、经济、实用等优点，但是，由于肺组织与胸壁结构并非绝对固定，受患者呼吸及体位影响，肺结节定位并不准确，定位失败风险较高，而且对外科医师经验要求较高。对于特定解剖位置的肺结节，例如肺尖部、背段尖部、舌段等，该法较适合。

2.2 Hookwire 与微弹簧圈定位

Hookwire 与微弹簧圈定位是目前临床上应用最多的肺结节术前辅助定位方法，两者原理类似，通过术前在 CT 引导下经皮置入金属标志物，将标志物直接锚定于靶结节临近肺组织表面；术中通过

识别肺表面标志物定位结节位置，确定肺组织切除范围^[9-11]。此两种定位方法操作简单，无需特殊辅助设备，易于基层推广、普及。但是，由于 Hookwire 与微弹簧圈最初设计目的均非用于肺结节定位，在肺结节定位中暴露一定问题，包括标志物脱漏、移位、气胸等；多项研究^[12-14]针对标准 Hookwire 及微弹簧圈定位进行了改良。

Hookwire 定位最初应用于乳腺，但与乳腺结构不同，肺组织质地疏松，且在呼吸过程中呈现周期性移动^[15]，Hookwire 锚定后容易发生移位、脱落，文献报道术中 Hookwire 脱落率达 7.5%^[2]；Mullan 等^[12]通过改进 Hookwire 的锚定结构，增强标志物与肺组织的锚定强度，降低标志物移位、脱漏发生率。同样，传统 Hookwire 定位后，由于金属尾端游离在胸壁外，不易固定，易受牵拉，导致 Hookwire 脱落，同时增加患者疼痛及气胸发生率；Miyoshi 等^[13]通过应用截短的 Hookwire，附加线尾结构，避免 Hookwire 定位后意外牵拉，防止 Hookwire 脱落及减低气胸发生率。微弹簧圈最初应用于血管介入栓塞，其在肺结节定位应用中，优势在于定位后，患者无明显疼痛感，可以在手术前，提前 1~2 d 植入，缺陷在于，微弹簧圈质地较软，有时需要依赖术者触诊，易出现微弹簧圈完全陷入肺实质，此时需术中透视协助判断微弹簧圈位置，额外增加术中操作时间及辐射暴露^[16]。Reinschmidt 等^[14]通过在微弹簧圈附加线尾结构，解决微弹簧圈术中识别的问题。

Hookwire 及微弹簧圈定位相关并发症主要包括气胸、肺内血肿、胸壁血肿、脱钩、定位针移位至皮下、肌肉间，以及咯血等，气体栓塞偶见报道。由于定位操作需术前在 CT 室开展，增加患者手术准备操作；同时，在等待手术过程中，穿刺相关并发症存在加重可能。总的来说，标志物脱落、移位导致的定位失败，以及穿刺过程引起的组织损伤，是外科医师主要担心的方面。

2.3 染料标记

利用有色染料标记肺结节及其周围肺组织，是另一种比较常用的肺结节定位方法。其原理是，术前通过经皮或经支气管路径，在结节附近胸膜下注射染料标记，术中通过识别染料标记位置，确定肺结节位置及肺组织切除范围。目前文献报道的用于肺结节定位的染料包括：靛红^[17]、亚甲蓝^[18-19]、印度墨水^[20]。

染料标记法的优势在于，术中无需 X 线透视辅助，操作便捷，经济成本较低；缺点在于染料标记

后,有发生染色弥散或者染色不足的可能,因此导致肺组织大范围染色或者染色不清,无法确定靶灶位置;此外,部分患者脏层胸膜增厚,变色,会增加染料识别的困难。文献报道,因胸膜表面染色弥散或者不足引起的定位失败率可高达 10% 以上^[21-22]。因此,采用染料标记定位,必须严格把握染料注射剂量及位置;Awais 等^[23]提出当结节距离胸膜 ≥ 1 cm 时,染料标记点选择结节与临近胸膜的中点处,不易出现染色范围弥散。

另外,单纯染料标记不能指示结节深度,无法精确标记结节位置;为弥补这一缺点,俞同福等^[24]研究联合应用染料标记与 Hookwire 定位法,以保证术中结节定位成功。

2.4 放射对比剂与核素定位

放射对比剂的定位原理类似染料标记法,术前经皮或经支气管路径,在结节临近肺组织内注入放射对比剂,术中在 X 线透视辅助下识别结节位置;目前文献报道的放射对比剂包括:碘剂^[25-26]、钡剂^[27-28]、水溶性碘佛醇^[29]。放射核素法则是术前注入示踪剂^{99m}Tc,术中医师在肺表面移动 gamma 探头,探测示踪剂信号,以识别靶病灶位置^[30]。

放射对比剂与放射核素避免了染料标记染色弥散的问题,但需术中联合 X 线胸透或者 gamma 探头辅助,一定程度上增加手术复杂性及辐射暴露。同时,由于肺组织血流丰富,如患者等待时间较长,存在核素信号减弱、消失可能,导致术中无法检测到核素信号的情况。

2.5 术中超声定位

胸腔镜术中肺组织萎陷后,主刀医师通过超声探头探测病灶位置,该方法简单、无创,研究报道其成功率达 90% 以上^[31]。超声定位成功的前提在于肺组织完全塌陷,肺内残留气体将严重影响超声成像;术中等待肺组织萎陷时间可长达 1 h^[32],明显延长手术时间。

针对肺气肿、哮喘以及肺功能严重受损患者,因无法实现单肺完全萎陷,不适和术中超声定位。另外,超声定位一定程度上依赖于医师经验,操作耗时;且结节越小、距离胸膜越深,超声定位失败可能性越大。

2.6 触觉压力感应定位

触觉压力感应定位的工作原理,是通过特殊探头感受肺表面硬度、密度变化,监视屏以彩图方式实时显示探测结果,医师根据显示屏结果判断结节位置。Barmin 等^[33]纳入 21 例胸膜下 >1 cm、直径 7~18 mm 的肺结节,结果显示触觉压力感应定位

成功率为 81%。该法优势在于无创、术中操简便;但是不适合直径 <10 mm 或临近段支气管的结节,目前临床应用较少。

2.7 3D 打印导板辅助定位

目前经皮肺穿刺定位需要在 CT 实时引导、监视下,由外科/影像介入医师,根据患者二维 CT 图像,即时规划穿刺路径,手动掌握穿刺角度;因此,在实际操作中,为实现穿刺针准确“命中”结节,患者往往需要接受多次 CT 扫描,辐射暴露风险明显增加;同时,在穿刺过程中,穿刺针的反复调整则明显增加气胸、出血等并发症的发生率。为降低经皮肺穿刺定位对于 CT 的依赖,简化经皮肺穿刺操作流程,陈昶等^[5]根据患者术前 CT 信息,利用 3D 打印技术,设计了一种个性化穿刺定位导板;该导板预先标记穿刺针位置与角度,操作者根据患者体表解剖标志放置导板,然后根据导板标记位置完成定位穿刺;见图 1。

前期临床试验结果显示^[5],导板辅助肺穿刺定位可明显简化经皮肺穿刺定位流程,降低 CT 扫描剂量。由于结节位置受呼吸、体位等因素影响,导板辅助定位同样存在一定偏差,结果提示穿刺针偏差局限于 2 cm 以内,可成功指导 VATS 术中肺结节识别;为进一步验证导板辅助定位的有效性与安全性,前瞻性随机对照临床试验(NCT02952261)已注册开展。

2.8 其他定位方法

Okusanya 等^[34]利用近红外线显色原理,于术前 24 h 静住吲哚青绿,术中在近红外线下,病变组织呈现高强度染色信号,以显示可疑病灶;该法主要用于显示病变侵犯范围以及胸膜隐匿病灶,对于肺组织深部结节,定位效果欠佳。另外,通过 CT 监视,在结节附近肺组织经皮注射硬化剂,使原来无法触知的病灶变的容易触诊,以实现肺结节定位,在临床上也有尝试。目前经皮肺穿刺定位需要 CT 引导下完成,少数有条件的医疗中心,通过配备杂交手术室^[35],在手术室内完成经皮肺穿刺定位,可避免患者等待过程中的风险。

3 定位方法选择

胸腔镜术中如何准确识别肺小结节(<2 cm),以确定肺组织切除范围,仍是困扰胸外科医师的临床问题,需要慎重对待。尤其针对直径 ≤ 1 cm 的深部病灶,肺结节定位对于病灶的安全切除至关重要。

目前以 CT 引导下经皮放置标记物或染料标记

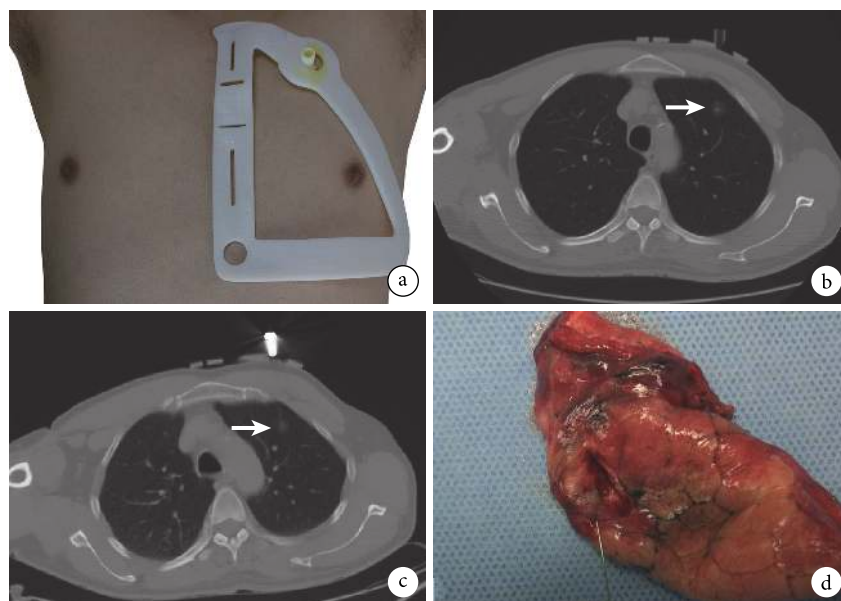


图 1 3D 打印导板辅助肺磨玻璃结节经皮肺穿刺定位流程

a: 导板放置; b: 第一次 CT 扫描, 红色箭头处为靶灶; c: 穿刺后 CT 扫描, 红色箭头处为靶灶; d: 手术切除标本

表 1 常用肺磨玻璃定位优缺点总结

定位方法	优势	不足
术中解剖标志定位	无需术前操作, 实用、经济、无创	定位不准确, 失败率高
Hookwire/微弹簧圈定位	不依赖特殊设备, 成功率高	术前准备复杂, 穿刺并发症
染料标记	不依赖特殊设备, 经济, 成功率高	术前准备复杂, 染色弥散/不足导致定位失败
放射对比剂与放射核素	不依赖特殊设备, 经济, 成功率高	术前准备复杂, 需术中 X 线透视/gamma 探头辅助
术中超声定位	无需术前操作, 经济、无创	失败率高, 不适合深部亚厘米病灶
触觉压力感应定位	无需术前操作, 经济、无创	失败率高, 不适合深部亚厘米病灶

定位应用最广, 这主要因为其操作简单、无需特殊设备、适用范围较广; 但由于多数医院不具备杂交手术室条件, 患者需提前于 CT 室内接受定位操作, 穿刺相关并发症发生率较高, 且在术前等待的过程中存在加重的危险。通过电磁导航支气管镜 (electromagnetic navigation bronchoscopy) 技术, 经支气管路径放置定位标记, 可避免穿刺相关损伤; 但其存在一定学习周期, 且花费相对较高^[23]。超声定位及触觉压力感应定位法, 可实现术中实时定位, 且操作无创、经济, 但是对于直径<1 cm 的深部结节, 定位失败率较高。

目前已知肺结节定位方法各有优缺点; 见表 1, 应根据自身条件、结节本身特征以及医师经验, 个性化选择定位方法; 通过联合选用定位方法, 可发挥多种定位方法优势, 降低定位失败的可能性, 避免单一定位方法失败后被迫扩大切除或者中转开胸。

4 展望

在高分辨 CT 肺癌筛查的大背景下, 肺磨玻璃结节检出率处于上升趋势, 对于该类患者的外科处理将是今后一段时间胸外科工作的重点。针对肺磨玻璃结节定位的研究是胸外科目前研究的热点, 尽管已报道多种定位方法, 但均各有一定缺点、局限, 对于简单、高效、经济定位方法的探索仍是未来肺磨玻璃定位研究的方向。同时, 目前国内外尚无肺磨玻璃结节定位指南, 有待于制定相关临床指南, 以规范肺磨玻璃结节定位指征与方法。

参考文献

- 1 Suzuki K, Nagai K, Yoshida J, *et al.* Video-assisted thoracoscopic surgery for small indeterminate pulmonary nodules: indications for preoperative marking. *Chest*, 1999, 115(2): 563-568.
- 2 Ciriaco P, Negri G, Puglisi A, *et al.* Video-assisted thoracoscopic surgery for pulmonary nodules: rationale for preoperative computed tomography-guided hookwire localization. *Eur J Cardiothorac Surg*, 2004, 25(3): 429-433.

- 3 Finley RJ, Mayo JR, Grant K, *et al.* Preoperative computed tomography-guided microcoil localization of small peripheral pulmonary nodules: a prospective randomized controlled trial. *J Thorac Cardiovasc Surg*, 2015, 149(1): 26-31.
- 4 姜淑云, 陈炜生, 曹燕飞, 等. 计算机导航技术在肺内小结节定位中的应用. *中国胸心血管外科临床杂志*, 2009, 16(3): 226-228.
- 5 Zhang L, Li M, Li Z, *et al.* Three-dimensional printing of navigational template in localization of pulmonary nodule: A pilot study. *J Thorac Cardiovasc Surg*, 2017, 154(6): 2113-2119.
- 6 Tamura M, Oda M, Fujimori H, *et al.* New indication for preoperative marking of small peripheral pulmonary nodules in thoracoscopic surgery. *Interact Cardiovasc Thorac Surg*, 2010, 11(5): 590-593.
- 7 Saito H, Minamiya Y, Matsuzaki I, *et al.* Indication for preoperative localization of small peripheral pulmonary nodules in thoracoscopic surgery. *J Thorac Cardiovasc Surg*, 2002, 124(6): 1198-1202.
- 8 Thistlethwaite PA, Gower JR, Hernandez M, *et al.* Needle localization of small pulmonary nodules: Lessons learned. *J Thorac Cardiovasc Surg*, 2018, 155(5): 2140-2147.
- 9 Iguchi T, Hiraki T, Matsui Y, *et al.* Preoperative short hookwire placement for small pulmonary lesions: evaluation of technical success and risk factors for initial placement failure. *Eur Radiol*, 2018, 28(5): 2194-2202.
- 10 Mack MJ, Gordon MJ, Postma TW, *et al.* Percutaneous localization of pulmonary nodules for thoracoscopic lung resection. *Ann Thorac Surg*, 1992, 53(6): 1123-1124.
- 11 Lizza N, Eucher P, Haxhe JP, *et al.* Thoracoscopic resection of pulmonary nodules after computed tomographic-guided coil labeling. *Ann Thorac Surg*, 2001, 71(3): 986-988.
- 12 Mullan BF, Stanford W, Barnhart W, *et al.* Lung nodules: improved wire for CT-guided localization. *Radiology*, 1999, 211(2): 561-565.
- 13 Miyoshi K, Toyooka S, Gohara H, *et al.* Clinical outcomes of short hook wire and suture marking system in thoracoscopic resection for pulmonary nodules. *Eur J Cardiothorac Surg*, 2009, 36(2): 378-382.
- 14 Reinschmidt JP, Murray SP, Casha LM, *et al.* Localization of pulmonary nodules using suture-ligated microcoils. *J Comput Assist Tomogr*, 2001, 25(2): 314-318.
- 15 Shah AP, Kupelian PA, Waghorn BJ, *et al.* Real-time tumor tracking in the lung using an electromagnetic tracking system. *Int J Radiat Oncol Biol Phys*, 2013, 86(3): 477-483.
- 16 刘丽, 陈波, 许健, 等. CT 和 DSA 复合引导下弹簧圈定位肺小结节胸腔镜切除术. *介入放射学杂志*, 2012, (12): 1002-1006.
- 17 Endo M, Kotani Y, Satouchi M, *et al.* CT fluoroscopy-guided bronchoscopic dye marking for resection of small peripheral pulmonary nodules. *Chest*, 2004, 125(5): 1747-1752.
- 18 Wicky S, Mayor B, Cuttat JF, *et al.* CT-guided localizations of pulmonary nodules with methylene blue injections for thoracoscopic resections. *Chest*, 1994, 106(5): 1326-1328.
- 19 Vandoni RE, Cuttat JF, Wicky S, *et al.* CT-guided methylene-blue labelling before thoracoscopic resection of pulmonary nodules. *Eur J Cardiothorac Surg*, 1998, 14(3): 265-270.
- 20 Magistrelli P, D'Ambra L, Berti S, *et al.* Use of India ink during preoperative computed tomography localization of small peripheral undiagnosed pulmonary nodules for thoracoscopic resection. *World J Surg*, 2009, 33(7): 1421-1424.
- 21 Krinsky WS, Minnich DJ, Cattaneo SM, *et al.* Thoracoscopic detection of occult indeterminate pulmonary nodules using bronchoscopic pleural dye marking. *J Community Hosp Intern Med Perspect*, 2014, 4(1).
- 22 Bernard A. Resection of pulmonary nodules using video-assisted thoracic surgery. The Thorax Group. *Ann Thorac Surg*, 1996, 61(1): 202-204.
- 23 Awais O, Reidy MR, Mehta K, *et al.* Electromagnetic Navigation Bronchoscopy-Guided Dye Marking for Thoracoscopic Resection of Pulmonary Nodules. *Ann Thorac Surg*, 2016, 102(1): 223-229.
- 24 俞同福, 徐海, 刘希胜, 等. 术前 CT 引导下亚甲蓝与 Hookwire 联合定位肺小结节临床应用价值. *中华胸心血管外科杂志*, 2012, 28(7): 401-404.
- 25 Ikeda K, Nomori H, Mori T, *et al.* Impalpable pulmonary nodules with ground-glass opacity: Success for making pathologic sections with preoperative marking by lipiodol. *Chest*, 2007, 131(2): 502-506.
- 26 Nomori H, Horio H, Naruke T, *et al.* Fluoroscopy-assisted thoracoscopic resection of lung nodules marked with lipiodol. *Ann Thorac Surg*, 2002, 74(1): 170-173.
- 27 Okumura T, Kondo H, Suzuki K, *et al.* Fluoroscopy-assisted thoracoscopic surgery after computed tomography-guided bronchoscopic barium marking. *Ann Thorac Surg*, 2001, 71(2): 439-442.
- 28 Asano F, Shindoh J, Shigemitsu K, *et al.* Ultrathin bronchoscopic barium marking with virtual bronchoscopic navigation for fluoroscopy-assisted thoracoscopic surgery. *Chest*, 2004, 126(5): 1687-1693.
- 29 Moon SW, Wang YP, Jo KH, *et al.* Fluoroscopy-aided thoracoscopic resection of pulmonary nodule localized with contrast media. *Ann Thorac Surg*, 1999, 68(5): 1815-1820.
- 30 Stiles BM, Altes TA, Jones DR, *et al.* Clinical experience with radiotracer-guided thoracoscopic biopsy of small, indeterminate lung nodules. *Ann Thorac Surg*, 2006, 82(4): 1191-1196.
- 31 Mattioli S, D'Ovidio F, Daddi N, *et al.* Transthoracic endosonography for the intraoperative localization of lung nodules. *Ann Thorac Surg*, 2005, 79(2): 443-449.
- 32 Carcoforo P, Feo C, Sortini D, *et al.* Localization of pulmonary nodules. *Chest*, 2004, 125(2): 796-796.
- 33 Barmin V, Sadovnichy V, Sokolov M, *et al.* An original device for intraoperative detection of small indeterminate nodules? *Eur J Cardiothorac Surg*, 2014, 46(6): 1027-1031.
- 34 Okusanya OT, Holt D, Heitjan D, *et al.* Intraoperative near-infrared imaging can identify pulmonary nodules. *Ann Thorac Surg*, 2014, 98(4): 1223-1230.
- 35 Zhao ZR, Lau RW, Ng CS. Hybrid theatre and alternative localization techniques in conventional and single-port video-assisted thoracoscopic surgery. *J Thorac Dis*, 2016, 8(Suppl 3): S319-S327.